

Consideraciones neuroanestésicas en neuroendoscopia ventricular

Márquez Castillo Rosa Magdalena,* Ramírez Ceballos José Antonio**

RESUMEN

Introducción: Los cambios en la presión arterial y el aumento en la presión intracraneal ponen en riesgo la presión de perfusión cerebral (PPC). **Objetivo:** Determinar cambios en la dinámica cerebral durante los procedimientos endoscópicos como incremento de la presión intracraneal (PIC), la relación en la posición del paciente, el tiempo del procedimiento quirúrgico de irrigación y líquidos parenterales utilizados en el paciente y su relación con el despertar tardío reportado en este tipo de procedimientos. **Material y métodos:** Se incluyeron 21 pacientes de 47 programados para neuroendoscopia ventricular, de septiembre del 2005 a febrero del 2008 con riesgo quirúrgico anestésico (RQA) ASA E I-II- B y con Glasgow de 11-15. Bajo Anestesia General Balanceada (AGB), en posición neutra con ligera rotación de la cabeza en Fowler a 15° y monitoreo tipo III presión arterial no invasiva (PANI), electrocardiograma (ECG), oximetría de pulso, Co₂ espirado y electroencefalograma (EEG) post-intubación se canuló arteria para monitoreo de la presión arterial media (PAM). El neurocirujano colocó catéter intraventricular a través de un canal de trabajo para monitoreo de la PIC durante el procedimiento; la solución de irrigación y parenteral utilizadas fueron soluciones salinas al 0.9% y coloides parenterales. **Resultados:** Se realizaron 47 neuroendoscopias de las cuales se incluyeron 21 pacientes, 15 varones y seis mujeres con edades de 18 a 76 años de edad con una media 48.6 años y un tiempo promedio de 21.5 min. En las cuales se reportaron picos intermitentes en la PIC durante la introducción del endoscopio de 25 a 60/mmHg con una media 30.3/mmHg y el inicio de la irrigación de 25 a 58/mmHg con una media de 30.8/mmHg; se mantuvo una PIC promedio de 16 a 44.5/mmHg y una media de 21/mmHg y PAM de 88.2/mmHg, PPC 68.3/mmHg y FC de 79.1/min; el EEG sólo mostró disminución en el voltaje sin datos que sugirieran compromiso cardiovascular, en ninguno de los pacientes tuvimos cambios importantes en el Na sérico, el tiempo promedio de irrigación fue de 23 min, en forma intermitente, con una rápida emersión anestésica y extubación. **Conclusión:** Consideramos importante en la neuroendoscopia ventricular el monitoreo invasivo de PIC y PAM, cálculo de PPC, monitoreo EEG, gasométrico y electrolítico, y la adecuada posición del paciente que permita el retorno venoso adecuado así como el uso de soluciones de calidad para evitar hipervolemia que puede generar edema y aumento de la PIC, lo cual puede resultar deletéreo ya que el abordaje es a través de un pequeño trépano que reduce significativamente la compleans cerebral que da una craneotomía convencional. **Palabras clave:** neuroanestesia, neuroendoscopia, monitoreo de la presión intracraneal.

Neuroanesthetic considerations in ventricular neuroendoscopy

ABSTRACT

Introduction: The changes in blood pressure and increased intracranial pressure jeopardize cerebral perfusion pressure (CPP). **Objective:** To determine changes in brain dynamics during endoscopic procedures such as increased intracranial pressure (ICP), the relationship in the patient's position, time of surgical irrigation procedure and parenteral fluids used in the patient and their relation to late waking reported in this type of procedure. **Material and methods:** We included 21 patients scheduled for 47 ventricular neuroendoscopies from September 2005 to February 2008 with surgical anesthetic risk (SAR) ASA I-II-E B and Glasgow 11-15. Under balanced general anesthesia (AGB) in neutral position with slight rotation of the head at a 15° Fowler and monitoring type III non-invasive blood pressure (PANI), electrocardiogram (ECG), pulse oximetry, exhaled CO₂ and electroencephalogram (EEG) post-intubation it was done a cannulation of the artery to monitor the mean arterial pressure (MAP). The neurosurgeon placed intraventricular catheter through a working pathway for monitoring of ICP during the procedure, the parenteral and irrigation solutions used were 0.9% saline and parenteral colloids. **Results:** It were done 47 neuroendoscopies of which were included 21 patients, 15 men and six women aged 18 to 76 years old with a mean of 48.6 years and a mean time of 21.5 min. In which intermittent peaks were reported in the ICP during the introduction of the endoscope 25 to 60/mmHg with a mean of 30.3/mmHg and the start of the irrigation of 25 to 58/mmHg with a mean of 30.8/mmHg; remained a average of 16 to 44.5/mmHg ICP and a mean of 21/mmHg and MAP 88.2/mmHg, CPP and 68.3/mmHg FC 79.1/min, only the EEG showed no decrease in the voltage without data suggesting cardiovascular compromise, in any of the patients had significant changes in serum Na, the average irrigation time was 23 min, intermittently, with a rapid emergence and extubation anesthetic. **Conclusion:** We believe in the ventricular neuroendoscopy invasive monitoring of ICP and MAP calculation PPC, EEG monitoring, electrolyte and gas exchange, and the proper position of the patient to allow adequate venous return and the use of quality solutions to avoid hypervolaemia that can generate edema and increased ICP, which may be deleterious because the approach is through a small trephine which significantly reduces the brain compleans that gives a conventional craniotomy. **Key words:** neuroanesthesia, neuroendoscopy, intracranial pressure monitoring.

* Neuroanestesiólogo, Clínica Hospital Carmen A.C., Oaxaca, Oax.

** Neurocirujano, Clínica Hospital Carmen A.C., Oaxaca, Oax.

INTRODUCCIÓN

La neuroendoscopia es una técnica mínimamente invasiva, que proporciona un acceso rápido a través de un pequeño trépano o minicraneotomía generando una mínima lesión a nivel cerebral. El sistema ventricular y el espacio subaracnoideo proporcionan las condiciones ideales para el uso del endoscopio.¹ Esta nueva técnica debido a su baja morbi-mortalidad está sustituyendo procedimientos neuroquirúrgicos convencionales. La técnica anestésica para estos procedimientos se diferencia de la utilizada para los procedimientos convencionales, ya que existen riesgos perioperatorios a los que deben enfrentarse los neuroanestesiólogos en estas nuevas técnicas de mínima invasión.² Una de las metas más importantes en neuroanestesia es mantener la perfusión cerebral para conocer las demandas de oxígeno y glucosa, bajo circunstancias de reducción en la perfusión, para dar protección cerebral.

El monitoreo perioperatorio de la perfusión transcraneal permite la detección oportuna de isquemia cerebral para optimizar la perfusión y oxigenación.³ El aumento de la PIC con picos mayores a 30 mmHg se asocia a hipertensión arterial como una de las principales complicaciones, además de algunos otros cambios hemodinámicos relacionados con el aumento de la presión intracraneal, los cuales fueron monitorizados durante el procedimiento endoscópico.⁴ Las elevaciones intermitentes de la PIC, durante la irrigación en el procedimiento endoscópico, se asocian a complicaciones postoperatorias como despertar tardío, que se podría atribuir como una complicación en la recuperación anestésica.⁵

Existen reportes de alteraciones hemodinámicas y cambios de electrolíticos relacionados con la tercer ventriculostomía endoscópica; sin embargo, son poco significativos cuando la solución de irrigación se realizó con solución Ringer y las soluciones intravenosas se realizaron con solución salina al 0.9%.⁶ La electroencefalografía se considera un monitor confiable de la función del sistema nervioso central durante el monitoreo neuroanestésico o neurointensivo con un análisis global de la función, así como el análisis de frecuencia y tiempo que nos permite realizar un mapeo cerebral que nos aporta información valiosa como la profundidad anestésica y la respuesta nociceptiva al estímulo quirúrgico, detección de cambios fisiopatológicos como isquemia cerebral y focos epileptógenos.⁷

Estudios recientes han demostrado que la electroencefalografía es un indicador confiable para la detección temprana de isquemia durante la cirugía de carótida y clipaje de aneurismas, con ventajas y limitaciones comparadas al Doppler transcraneal y poten-

ciales evocados.⁸ Las opciones de monitoreo incluyen medición del flujo sanguíneo cerebral (FSC), presión intracraneal (PIC) y presión de perfusión cerebral (PPC), adecuando la perfusión para mantener la oxigenación y bioquímica tisular cerebral. Conociendo la compleja fisiología del cerebro humano, no es de extrañar que una sola variable medida nos puede proporcionar el adecuado monitoreo del bienestar cerebral durante la cirugía o en los múltiples procesos fisiopatológicos que ocurren posteriores al daño cerebral. Por esta razón, el monitoreo multimodal incluye la medición combinada de la perfusión cerebral, oxigenación y estado metabólico.³

OBJETIVO

Analizar los cambios en la dinámica cerebral y la hemodinámica durante los procedimientos endoscópicos e irrigación, como incremento de la PIC y disminución de la PPC, así como cambios electrolíticos y electroencefalográficos relacionados con el tipo y tiempo de procedimiento, de soluciones de irrigación, la posición del paciente durante el evento quirúrgico, así como la relación que existe entre las soluciones intravenosas empleadas y el posible despertar tardío.

MATERIAL Y MÉTODOS

Para este proyecto se incluyeron 21 pacientes programados para neuroendoscopia ventricular con antecedentes de hidrocefalia (Tabla 1), de septiembre del 2005 a febrero del 2008 con RQA ASA E I-II-B y con Glasgow de 11-15. Bajo anestesia general balanceada, en posición neutra con ligera rotación de la cabeza en Fowler a 15° con monitoreo tipo III (PANI, ECG, pulso oximetría, CO₂ expirado y EEG de 16 canales) post-intubación se canuló arteria para monitoreo de PAM y gases arteriales, los cuales se monitorizaron en tres ocasiones: previo a la introducción del endoscopio, durante el procedimiento el neurocirujano colocó un catéter a través de un canal de trabajo del endoscopio o a nivel intraventricular para monitoreo de la PIC, el cual se conectó a un sistema hidráulico con un manómetro en mmHg.

La solución de irrigación se realizó con solución salina al 0.9% a temperatura ambiente 25-27 °C. Utilizamos soluciones endovenosas salinas al 0.9% y coloides tipo hemacel. Todos los pacientes recibieron una técnica anestésica general balanceada con Sevoflurano/02 de 0.5 a 1.25 CAM (concentración alveolar mínima), fentanyl con dosis de 3 a 5 µg/kg de peso por hora y bloqueo neuromuscular con rocuronio de 600 µg/kg de peso.

Tabla 1
Pacientes que ingresaron al estudio

Paciente	Sexo	Edad/años	Diagnóstico	Cirugía	Glasgow	RQA/ASA	T Ox./min.
1	M	42	Hidrocef sec/cisticerc	TVE/extrac. de cisticercos	15	E I B	22
2	F	54	Hidrocef sec/cisticerc	TEV/extrac. de cisticercos	13	U II B	25
3	M	19	Hidrocef sec/cisticerc	TEV/extrac. de cisticercos	15	E I B	18
4	M	41	Hidrocef sec/cisticerc	TEV/extrac. de cisticercos	14	E II B	25
5	M	68	Hidrocef sec/cisticerc	TVE/extrac. de cisticercos	13	E IIIB	54
6	M	72	Hidrocef sec/cisticerc	TVE/extrac. de cisticercos	15	E II B	15
7	M	24	Hidrocef sec/cisticerc	TVE/extrac. de cisticercos	15	E II B	13
8	F	74	Hidrocef sec/cisticerc	TVE/extrac. de cisticercos	13	UIII B	22
9	M	18	Hidrocef sec/cisticerc	TVE/extrac. de cisticercos	15	E I B	14
10	F	55	Hidrocef sec/cisticerc	TVE/extrac. de cisticercos	15	E II B	12
11	M	58	Hidrocef sec	TVE/biopsia	13	U II B	20
12	F	76	Hidrocef sec	TVE/dren hem	14	E III B	45
13	M	20	Hidrocef sec	TVE/biopsia	12	E II B	9
14	M	65	Hidrocef sec	TEV/dren hem	11	U II B	35
15	F	24	Hidrocef sec/cisticerc	TVE/extrac. de cisticercos	14	E II B	22
16	M	18	Hidrocef sec	TVE/monroplastia	15	E I B	18
17	M	58	Hidrocef sec/cisticerc	TVE/extrac. de cisticercos	11	U II B	25
18	F	68	Hidrocef sec	TVE/biopsia	14	E II B	13
19	M	72	Hidrocef sec/cisticerc	TVE/extrac. de cisticercos	15	E II B	14
20	M	54	Hidrocef sec	TVE	14	E I B	20
21	M	41	Hidrocef sec/cisticerc	TVE/extrac. de cisticercos	15	E II B	12
		1,021					453
		48.6					21.5

PAM: Presión arterial media mmHg. **PIC:** Presión intracraneal mmHg. **PPCc:** Presión de perfusión cerebral calculada mmHg. **FC:** Frecuencia cardíaca por minuto.

Tabla 2
Promedios en el monitoreo por eventos

mmHg	PAM	PIC	PPCc	FC
Basal	94.3	20	72.1	77
Endoscopia	92.9	30	62.5	90
Irrigación	89.6	50.5	58.5	91
Transanestésico	88.2	21	68.3	79
Cierre	84.7	14	70.9	77

RESULTADOS

Se realizaron 21 neuroendoscopias con monitoreo de la PIC (presión intracraneal) en forma continua en un tiempo promedio de 10.5 min con irrigación en forma intermitente y drenaje simultáneo, monitoreo de la PAM (presión arterial media), PPCc (presión de perfusión cerebral calculado), FC (frecuencia cardíaca), en el análisis estadístico de las muestras relacionadas con una p 0.000 en la relación de Glasgow inicial y final (Tabla 2 y Figura 1).

Nuestros registros reportaron picos intermitentes de aumento de la PIC de 25 a 60mm/mmHg, M de 30.3/mmHg durante la introducción del endoscopio y de 25 a 58/mmHg. M 30.8/mmHg por periodos de tiempo menores a 45 segundos y durante el procedimiento se registró

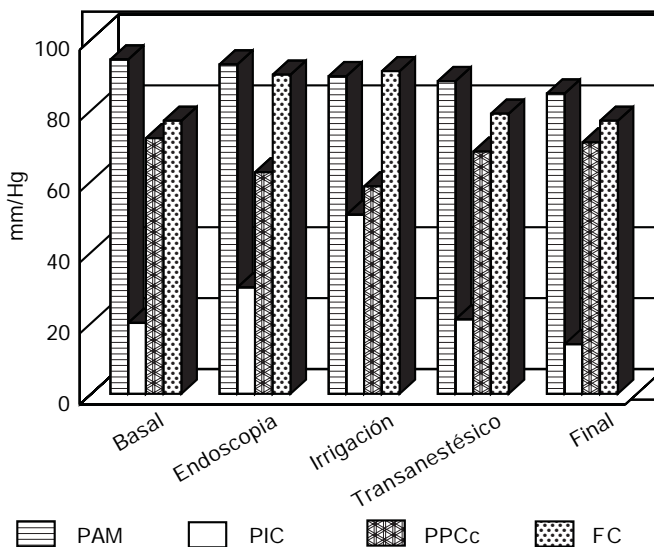


Figura 1. Resultados de monitoreo de neuroendoscopias.

una PIC promedio de 21. La PAM de 88.2 mmHg. La PPC calculada promedio fue de 68.3/mmHg con disminución importante durante los picos de hipertensión intracraneal de 40 mmHg en dos pacientes durante la introducción del endoscopio y el inicio de la irrigación. FC

M 79.1/min. El EEG sólo mostró disminución en el voltaje sin datos que sugirieran compromiso vascular; en ninguno de los pacientes tuvimos cambios importantes en el Na⁺⁺ sérico ≥ 4 mEq. Los pacientes tuvieron una rápida emergencia anestésica y extubación valorados con Aldrete de 9. Se valoró escala de Glasgow preanestésico y postanestésico, con la finalidad de valorar el estado neurológico de los pacientes encontrando una $p = 0.000$.

Durante la evolución de los pacientes tuvimos un caso de infarto cerebral en un paciente a quien se le realizaron dos procedimientos de neuroendoscopia y además se le realizó derivación ventrículo-peritoneal, el cual ingresó con diagnóstico de hidrocefalia secundaria a cisticercosis intraventricular, que reportó la PIC más alta durante el procedimiento.

DISCUSIÓN

En los 21 procedimientos realizados no tuvimos en nuestros pacientes despertar tardío, mismo que se ha reportado repetidamente por el uso de solución salina durante la irrigación,⁴ recomendando para disminuir este evento el uso de soluciones Ringer.⁵ Nosotros utilizamos en todos nuestros pacientes soluciones salinas al 0.9% para la irrigación, sin tener en el postoperatorio esta complicación y tampoco alteraciones a nivel sistémico de los electrolitos. Pero, consideramos que el uso del monitoreo de la presión intracraneal en el transoperatorio nos permite determinar que debido a la irrigación existen aumentos de la presión intracraneal con valores hasta de 60 mmHg que pudieran pasar desapercibidos durante el transoperatorio en aquellos casos que no se monitoriza la presión intracraneal en el transoperatorio debido a que no se determina una velocidad de irrigación y mucho menos se monitoriza la presión intracraneal. Estos resultados coinciden con los reportados en España por el grupo del Dr. Ferrer y cols.³ del tal manera que es posible que los cambios súbitos en la PIC pueden estar directamente relacionados con el despertar tardío.

Los incrementos de la presión intracraneal se presentan por periodos breves, ya que sólo duran algunos segundos y no generan compromiso en la perfusión cerebral para ocasionar alguna lesión permanente, esto debido a que durante el transoperatorio estuvimos realizando un monitoreo continuo de la presión intracraneal, informando al neurocirujano de dichos cambios y de esta forma acortando los periodos de irrigación, que de no ser monitorizados en la cirugía de tal forma que pudieran estar relacionado en los eventos del despertar tardío que han reportado en algunos casos de neuroendoscopia ventricular, por disminución en la presión de perfusión cerebral e hipoxia secundaria.

El monitoreo electroencefalográfico es un monitoreo confiable para determinar en forma temprana los cambios en la perfusión cerebral dado que éste es muy sensible a los cambios de oxigenación.⁷ Por lo que en los procedimientos endoscópicos es útil como auxiliar en el diagnóstico y prevención de un daño importante por compromiso en la perfusión y oxigenación cerebral en estos casos. La endoscopia cerebral es un procedimiento de corta duración, en nuestros pacientes el tiempo del procedimiento endoscópico no fue mayor de 21 min con un tiempo promedio de 10.5 min. Sin embargo, es importante mantener un monitoreo invasivo de la presión intracraneal durante la cirugía debido a que éste permite el cálculo continuo de la presión de perfusión cerebral y evitar tiempos prolongados de hipertensión intracraneal que generan mal pronóstico con lesiones cerebrales que pueden ser transitorias o definitivas. El manejo anestésico del paciente durante los procedimientos endoscópicos debe tener un monitoreo estrecho que incluya monitoreo de la PIC (presión intracraneal) y la PAM (presión arterial media), ya que esto repercute en la dinámica cerebral particularmente en la PPC (presión de perfusión cerebral) y el FSC (flujo sanguíneo cerebral), lo cual influye directamente en el pronóstico del paciente. Los picos en el aumento de la presión intracraneal comprometen el FSC de manera importante, motivo por el cual el registro electroencefalográfico representa una alternativa más en el monitoreo perioperatorio, ya que es altamente sensible a los cambios en el flujo sanguíneo,⁷ aunado a los controles de gases arteriales y electrolitos.

La importancia de la posición de la cabeza respecto al resto del cuerpo es otro de los puntos que debemos cuidar, ya que de ello depende un adecuado retorno venoso, así como la calidad de los líquidos parenterales que se utilizan para evitar hipervolemia que pueden generar edema y consecuentemente hipertensión intracraneal, además de la disminución de la complejidad que ofrece una craneotomía convencional, ya que estos procedimientos se llevan a cabo con abordajes de mínima invasión a través de un pequeño trépano, que mantiene la rigidez normal del cráneo.

REFERENCIAS

1. Schroeder HW, Gaab MR. Intracranial endoscopy. *Neurosurg Focus* 1999; 6(4): e1.
2. Schubert A, Deogaonkar A, Lotto M, Niezgoda J, Luciano M. Anesthesia for minimally invasive cranial and spinal surgery. *J Neurosurg Anesthesiol* 2006; 18(1): 47-56.
3. Smith M. Perioperative uses of transcranial perfusion monitoring. *Anesthesiol Clin* 2007; 25: 557-77.
4. Fabregas N, Lopez A, Valero R, Carrero E, Caral L, Ferrer E. Anesthetic management of surgical neuroendoscopies: usefulness of monitoring the pressure inside the neuroendoscope. *J Neurosurg Anesthesiol* 2000; 12(1): 21-8.

5. Fabregas N, Valero R, Carrero E, Tercero J, Caral L, Zavala E, Ferrer E. Episodic high irrigation pressure during surgical neuroendoscopy may cause intermittent intracranial circulatory insufficiency. *J Neurosurg Anesthesiol* 2001; 13(2): 152-7.
6. Derbent A, Ersahin Y, Yurtseven T, Turhan T. Hemodynamic and electrolyte changes in patients undergoing neuroendoscopic procedures. *Childs Nerv Syst* 2006; 22(3): 253-7.
7. Pandin P. The neuroanesthesiology assisted by the electroencephalogram. *Ann FR Anesth Reanim* 2004; 23(4): 395-403.
8. Tempelhoff R, Modica PA, Jellish WS. Cerebral monitoring during surgery of intracranial aneurysm: review of various techniques

and contribution of computerized EEG. *Agressologie* 1990; 31(6): 348-50.



Correspondencia: Dra. Rosa Magdalena Márquez Castillo.
Clínica Hospital Carmen, A.C.
Abasolo No. 215, Oaxaca Centro
C.P. 68000, Oaxaca, Oax.
Tel: 951.516-0027